
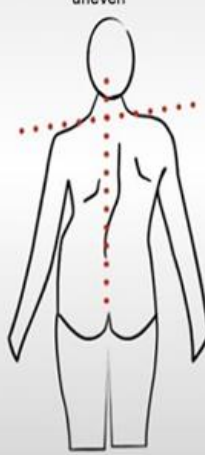


Prueba Preliminar de Espina Dorsal

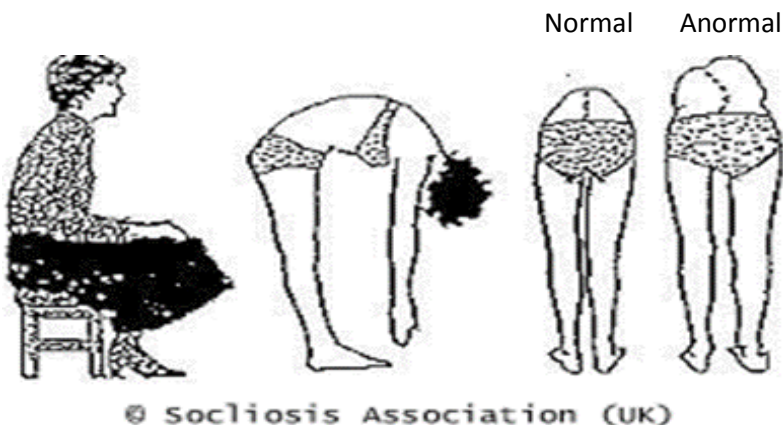
El Propósito de la prueba preliminar de espina dorsal o columna vertebral es detectar las señales de curva anormal de la columna en sus primeras etapas así se puede determinar la necesidad de tratamiento. La escoliosis, una anomalía común de la columna del adolescente, es una deformación de la columna a un lado. Generalmente, se detecta en los niños entre 10 y 14 años de edad. La Cifosis, algunas veces llamada espalda redonda, es un redondeo exagerado de la espalda superior y se confunde con frecuencia con una pobre postura del cuerpo. Muchos casos de curvatura de la columna vertebral son leves y requieren la continua observación de un médico cuando se diagnostican por primera vez. Otras curvaturas pueden empeorarse con el tiempo a medida que el niño/a crece y requiere un tratamiento activo tal como el uso de corsé (una faja) y cirugía. El tratamiento a tiempo puede prevenir el desarrollo de una grave deformidad, la cual puede afectar la apariencia y la salud de la persona.

La prueba preliminar es simple en el hogar y se puede hacer sin que el niño tenga puesta la camisa. Para las niñas, es suficiente que esté bajo el sostén (corpiño) o traje de baño y muestre la parte baja de la espalda. Especialmente, los niños de 10 a 15 años de edad deben ser examinados cada año.

Primero, mire la espalda del niño/a mientras él o ella está parado con los brazos colgados al lado del cuerpo.

| | |
|---|--|
| <p>Busque lo siguiente:</p> <ul style="list-style-type: none"> •Hombros de altura diferente– un omóplato (paletilla) es más prominente (saliente) que el otro •Cabeza no está centrada directamente arriba de la pelvis. •Una cadera parece levantada, prominente. •Costillas (caja torácica) están a diferente altura. •Cintura no está al mismo nivel •Cambios de apariencia o textura de la piel que cubre la columna (hoyuelos, zonas con pelo, cambios de color) •Inclinación de todo el cuerpo a un lado | <div style="display: flex; justify-content: space-around;"> <div style="text-align: center;"> <p>normal</p> <p>Torso is symmetrical, head and pelvis are in a straight line, shoulders are even</p>  </div> <div style="text-align: center;"> <p>possible scoliosis</p> <p>Head is to one side of the natal cleft and not in a straight line with it; shoulders are uneven</p>  </div> </div> |
|---|--|

LUEGO: Pida a su hijo/a que se doble hacia adelante, con los brazos colgados y las palmas de las manos juntas (ver figura de abajo).



| |
|---|
| <p>Busque lo siguiente:</p> <ul style="list-style-type: none"> *figura del cuerpo fuera de nivel – encorvado a un lado *Obvia curvatura de la espina *arco/s o redondez exagerados en parte superior de la espalda |
|---|

Si usted tiene preguntas o preocupaciones comuníquese con la enfermera escolar o un doctor para verificar su hallazgo/s.